症例2

患者：70歳代、女性

現病歴：近医にて高血圧、糖尿病の加療中、1ヶ月前より左乳房腫瘤を自覚。精査目的で当院乳腺センターを紹介受診。USにて左乳房C領域に15mm大の腫瘤を認め穿刺吸引細胞診が施行された。

検体：左乳房　穿刺吸引細胞診

医療法人 創起会
くまもと森都総合病院

来院時検査所見

総タンパク	7.9	Na	138	WBC	7.37
アルブミン	4.0	K	4.2	RBC	4.51
総ビリルビン	0.7	Cl	106	Hb	14.3
AST	32	Ca	9.2	Ht	40.8
ALT	30	総コレステロール	158	PLT	172
ALP	272	血糖	206		
LDH	188	HbA1c	8		
尿素窒素	13.0	CEA	2.1		

US　左C領域


TOSHIBA
Aplio 400
[redacted]
KUMAMOTO SHINTO G HP
F 78
Breast 1
2016/06/16
10:39:04 AM
Precision
A Pure+
0
1
2
3
3.5
16L7
diffT13.0
35 fps
Qscan
G:83
DR:70
A:5
P:3
L
211

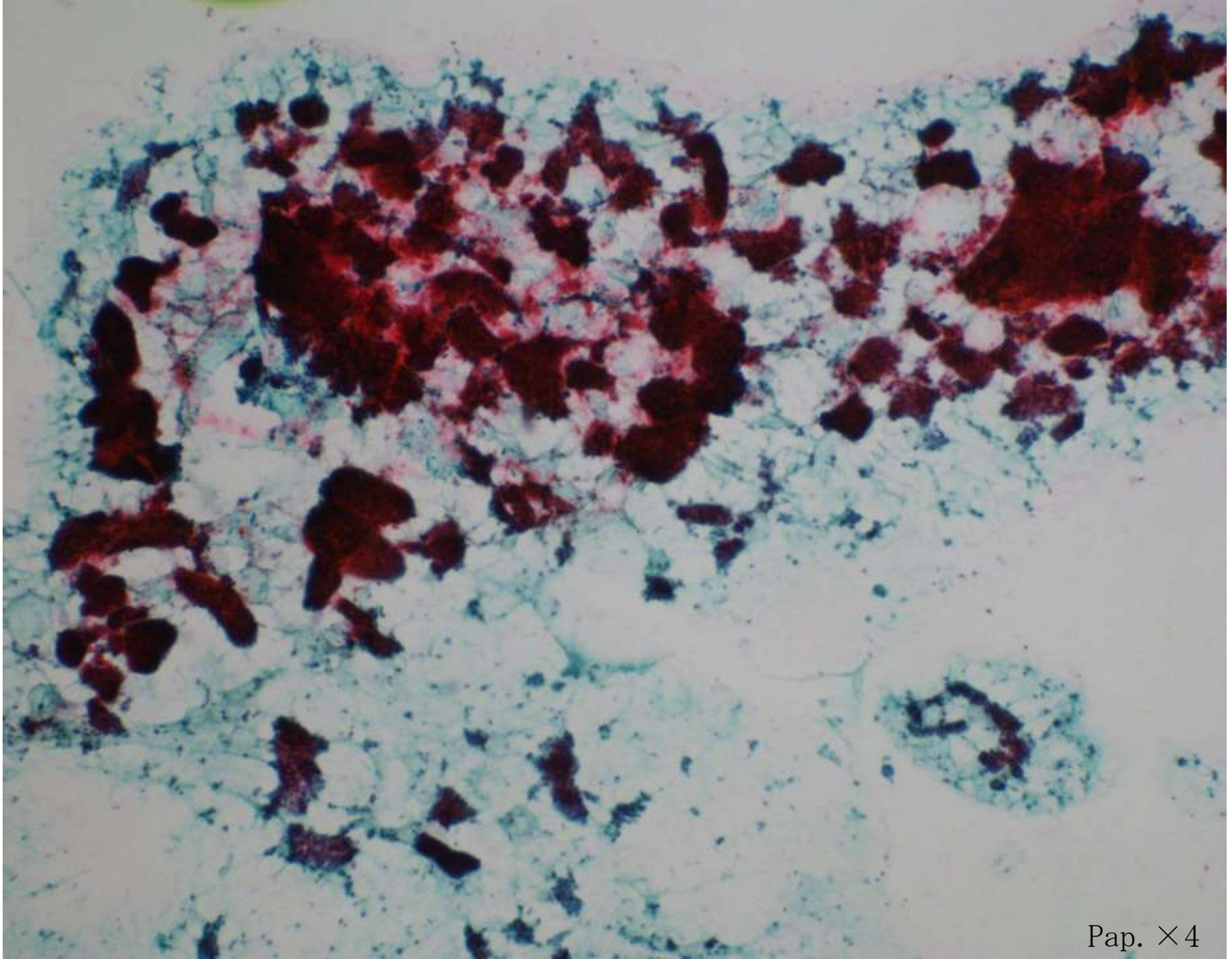

Pap. ×4

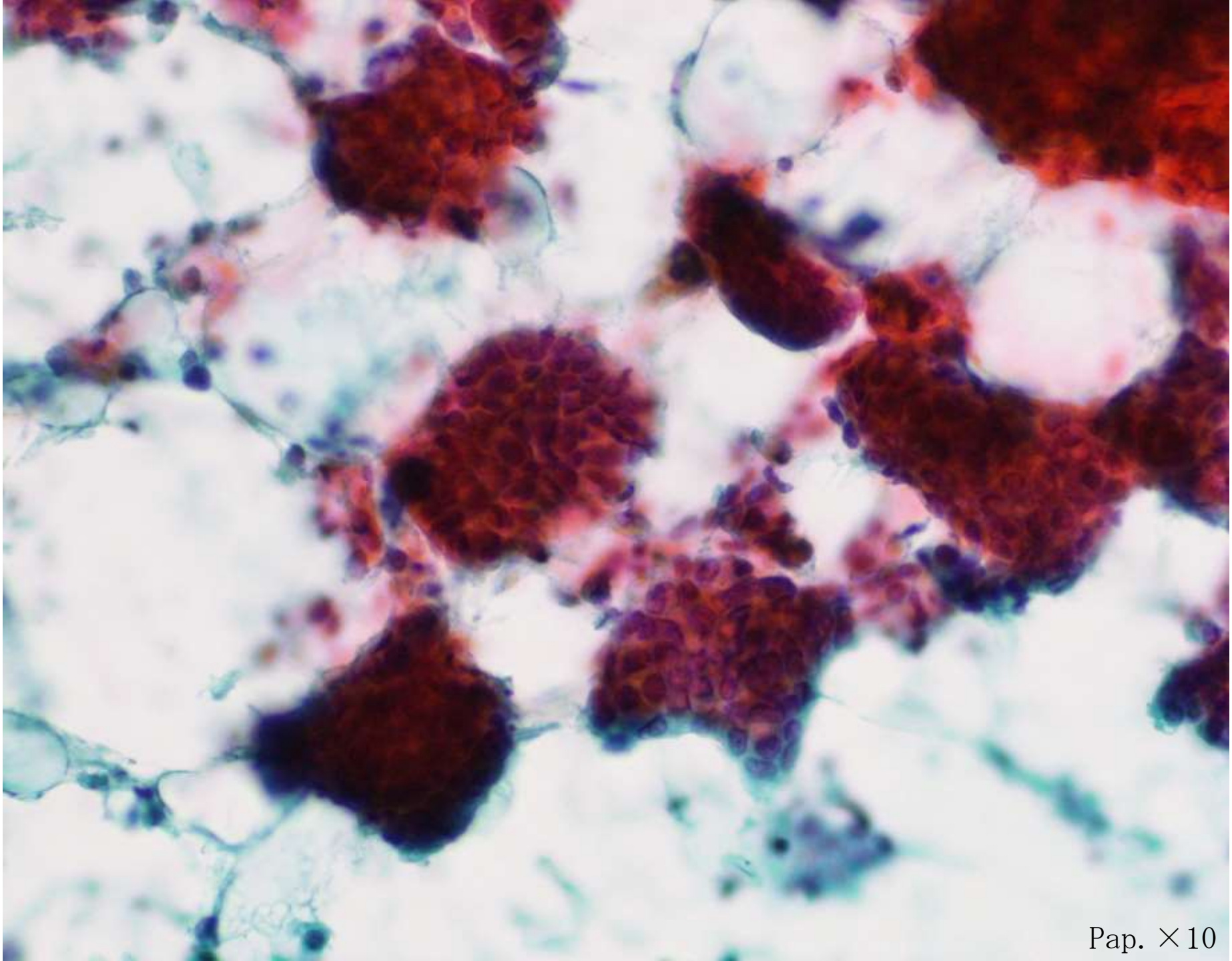

Pap. ×10

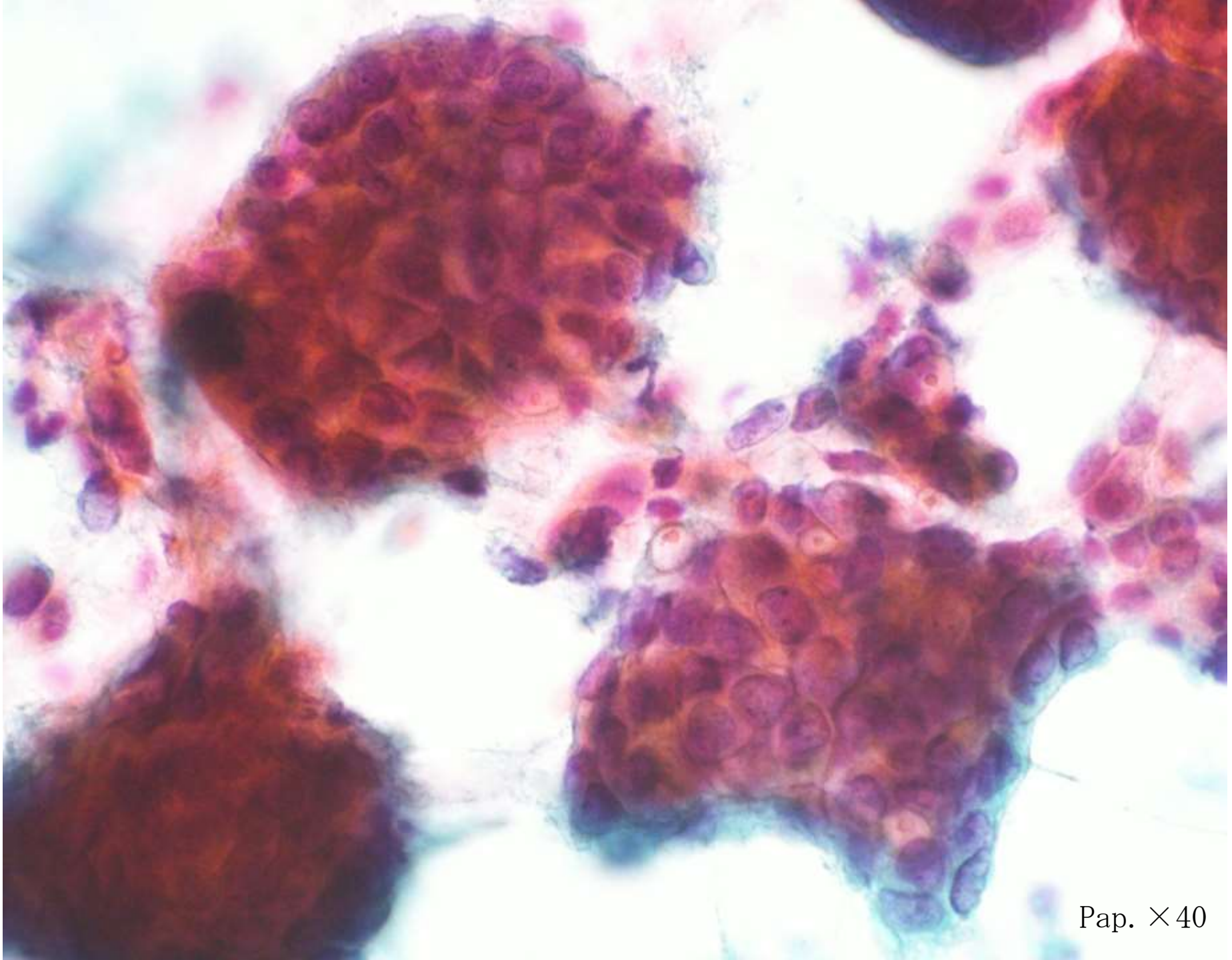

Pap. ×40

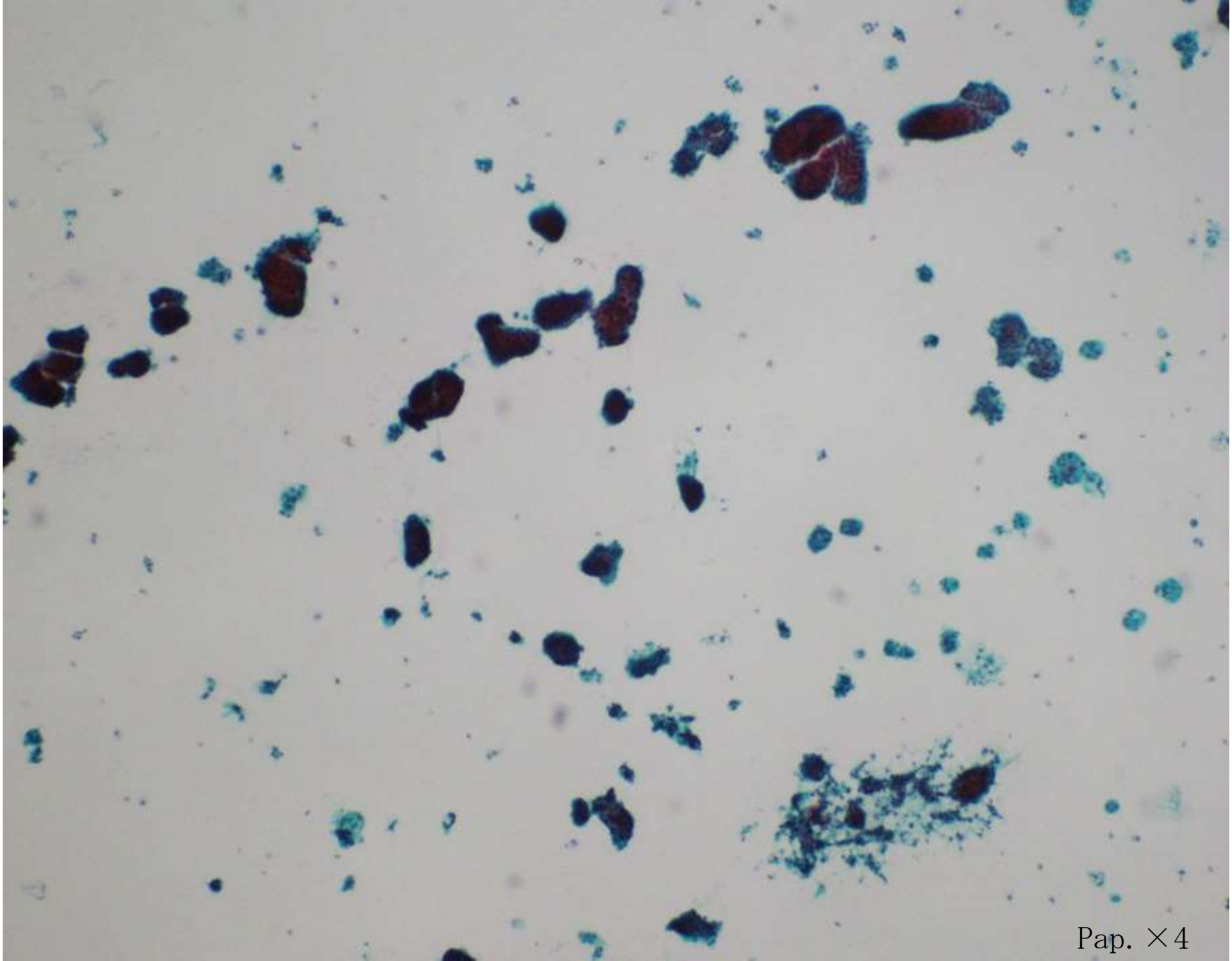

Pap. ×4

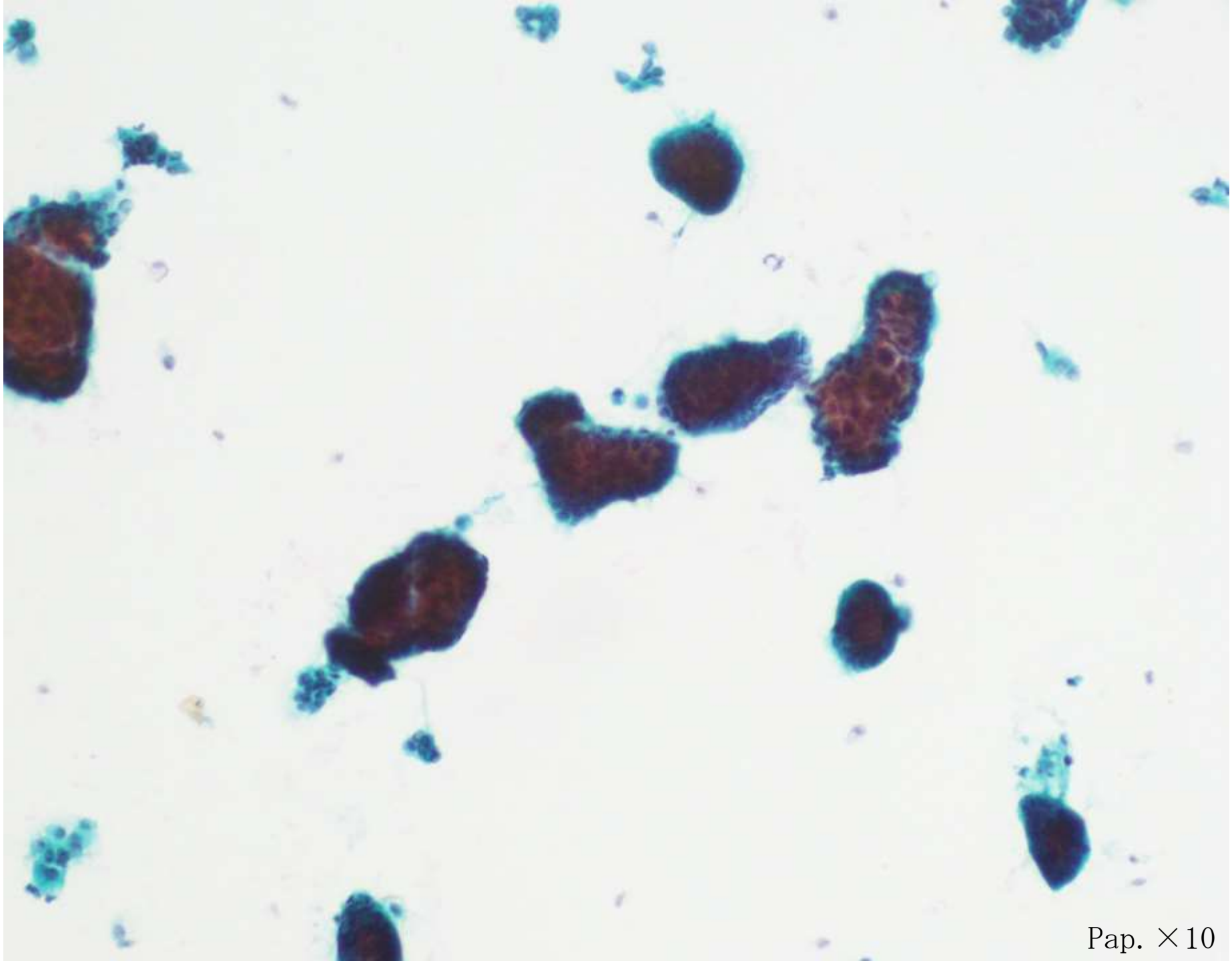

Pap. ×10

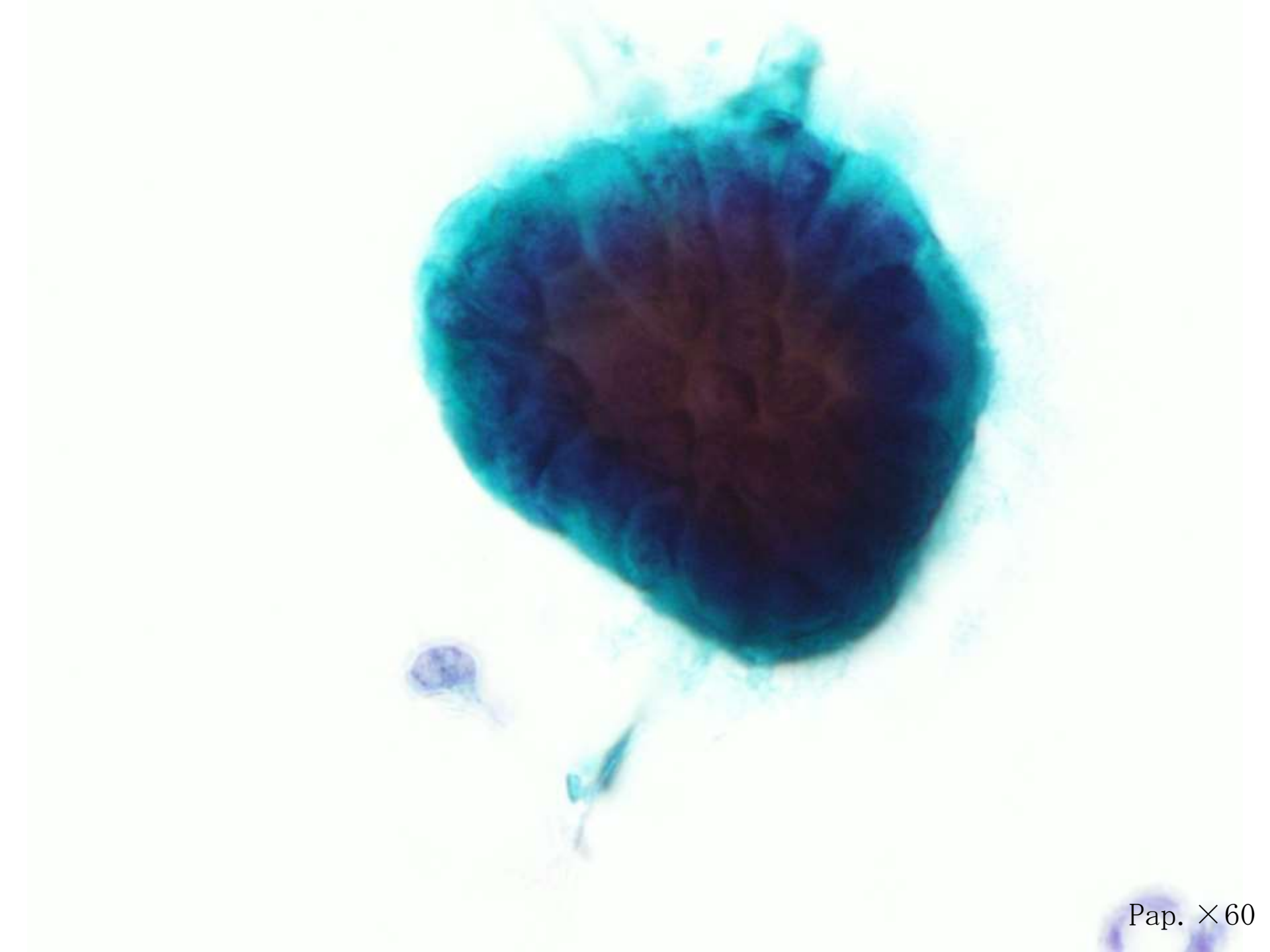

Pap. ×60

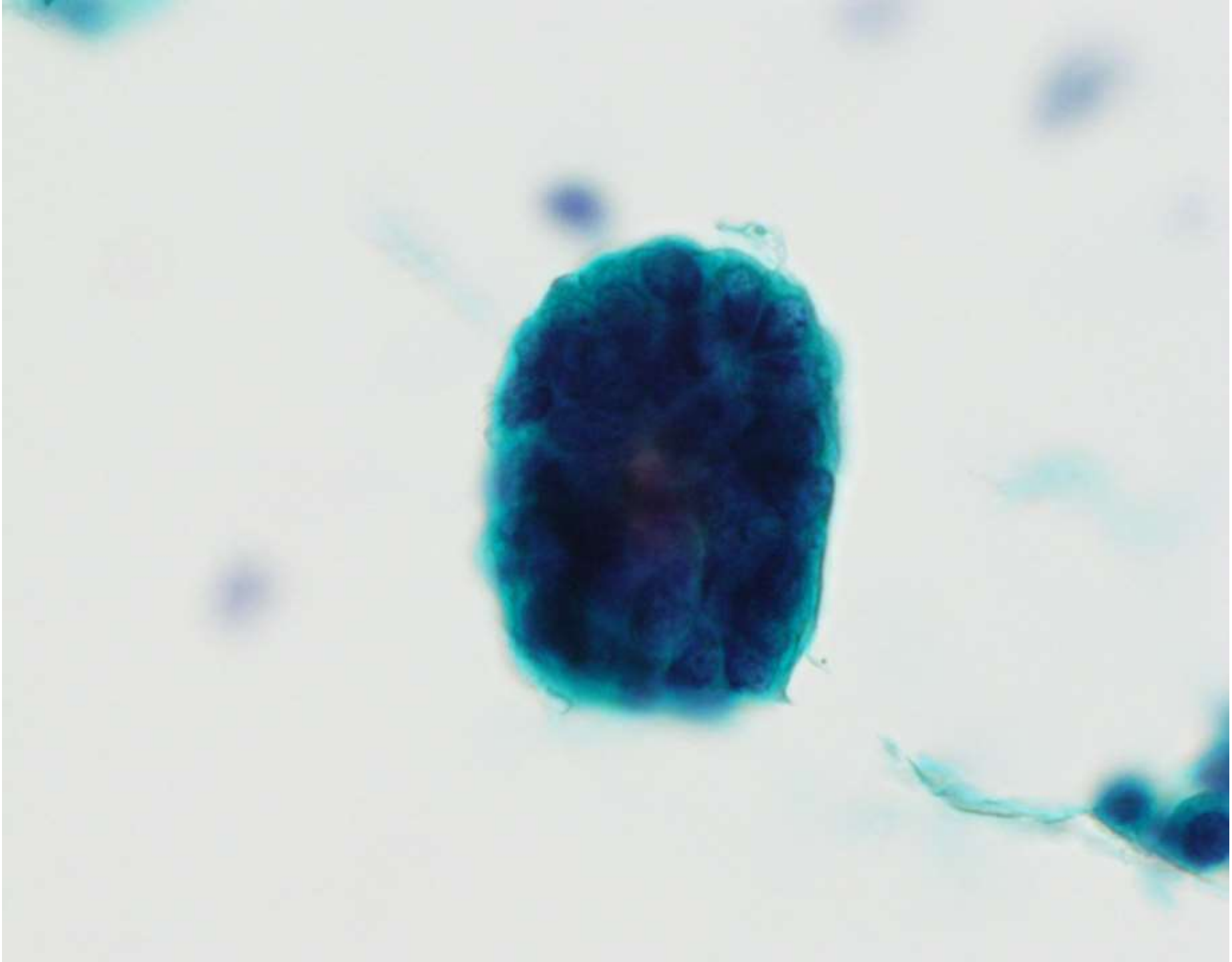

選択枝

① 乳管内乳頭腫

② 線維腺腫

③ 硬化性腺症

④ 乳頭腺管癌（低乳頭型）

⑤ 充実腺管癌

⑥ 硬癌

⑦ 浸潤性微小乳頭癌

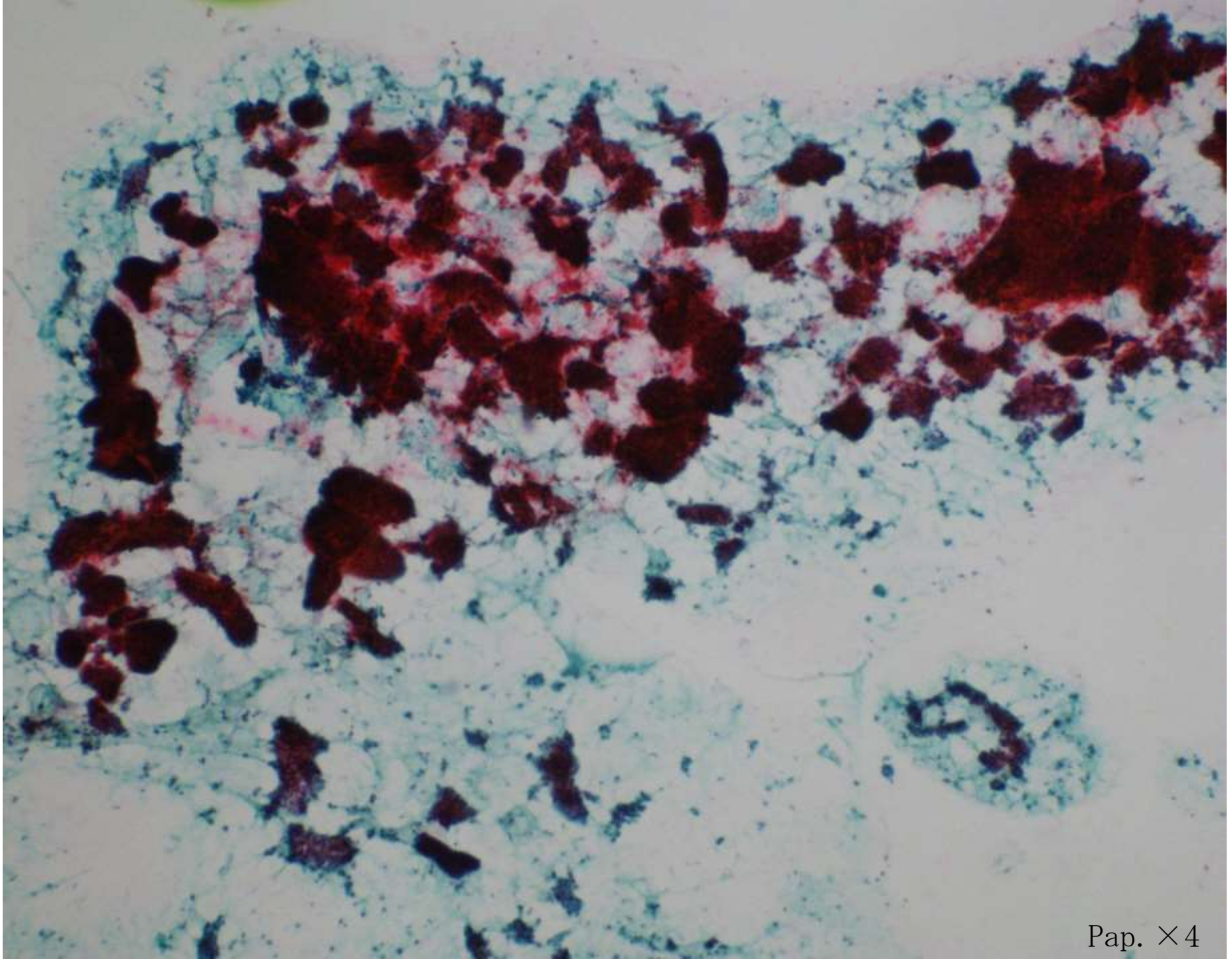

Pap. ×4

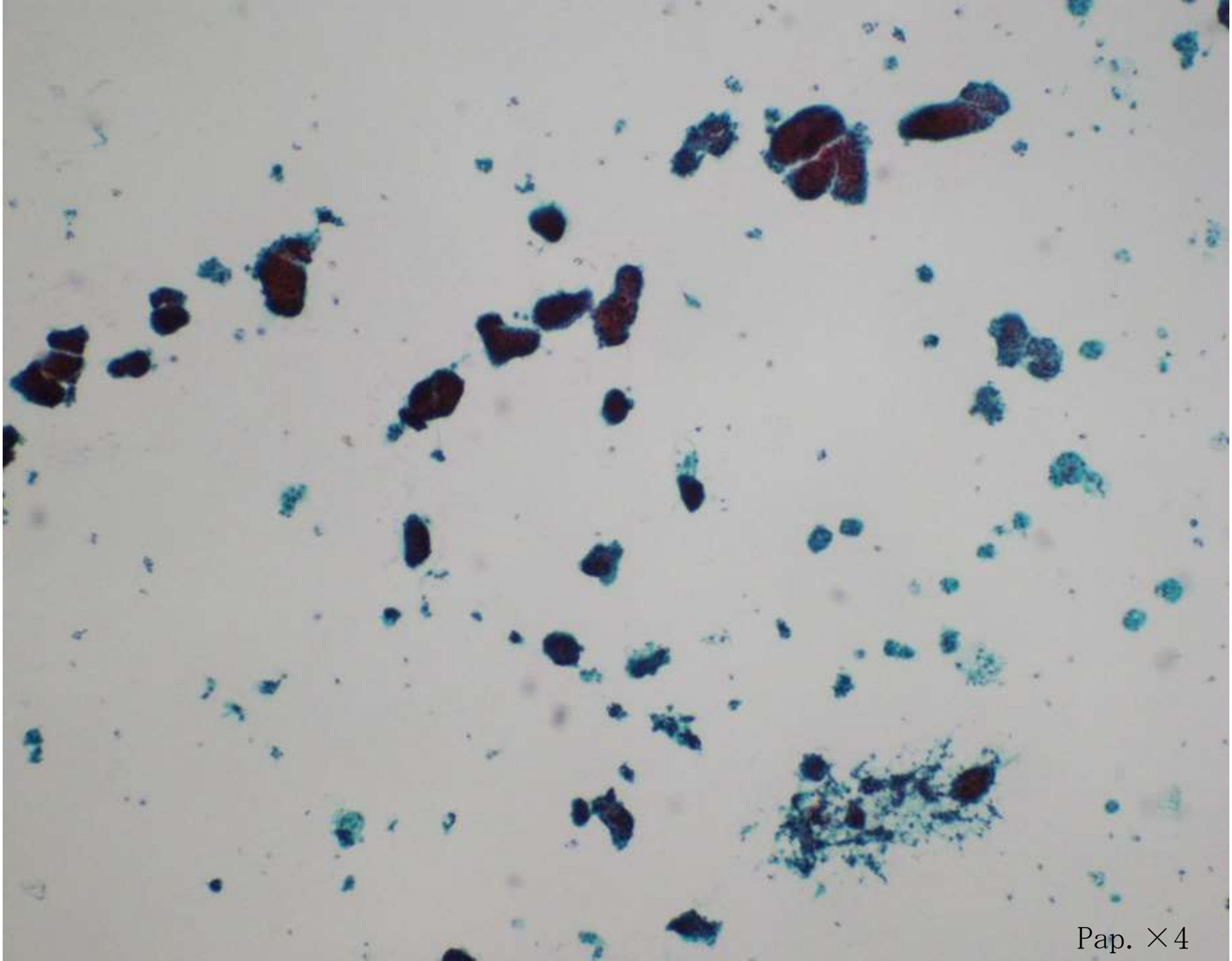

Pap. ×4

選択枝

① 乳管内乳頭腫

② 線維腺腫

③ 硬化性腺症

④ 乳頭腺管癌（低乳頭型）

⑤ 充実腺管癌

⑥ 硬癌

⑦ 浸潤性微小乳頭癌

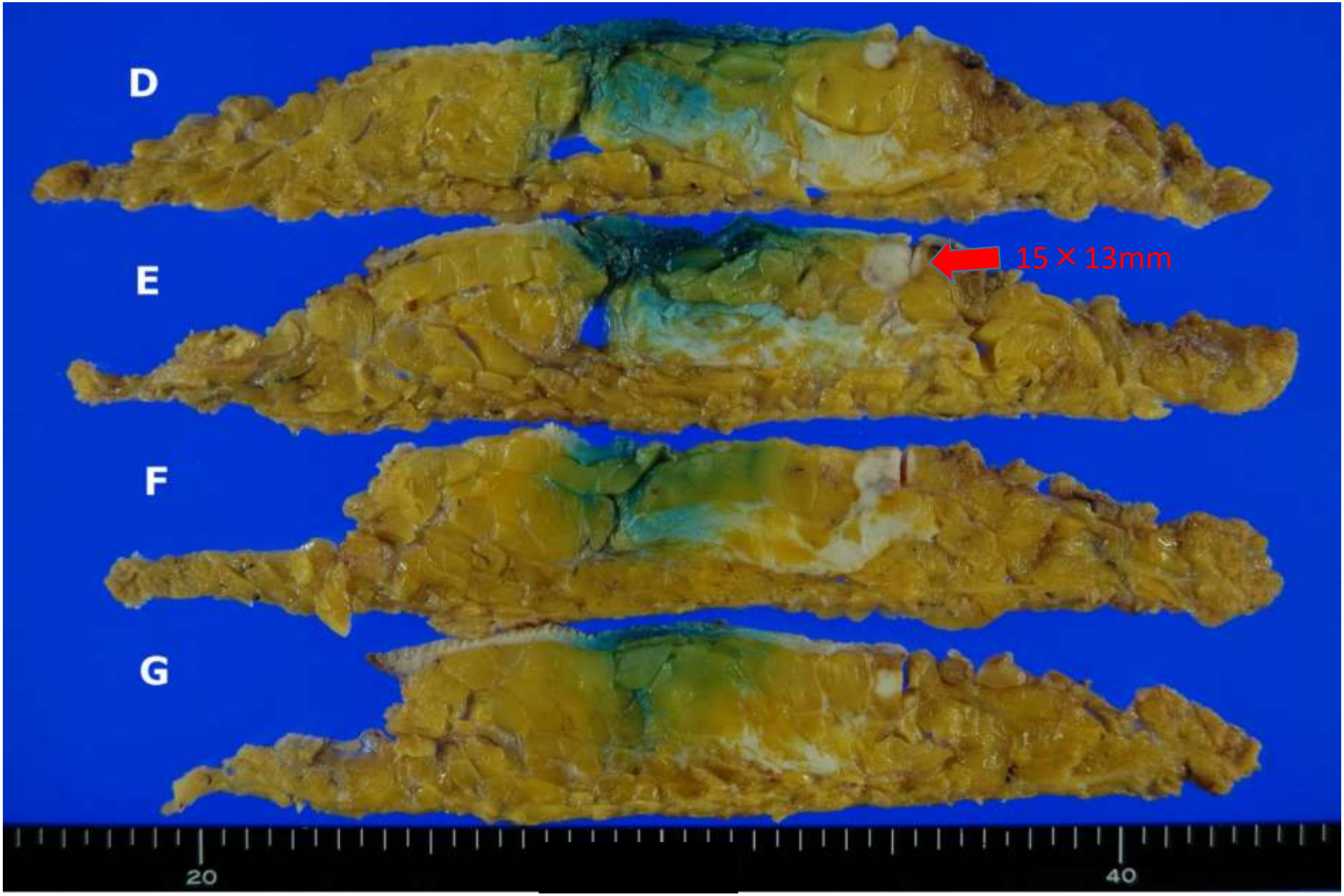
D
E
15 × 13mm
F
G
20
40

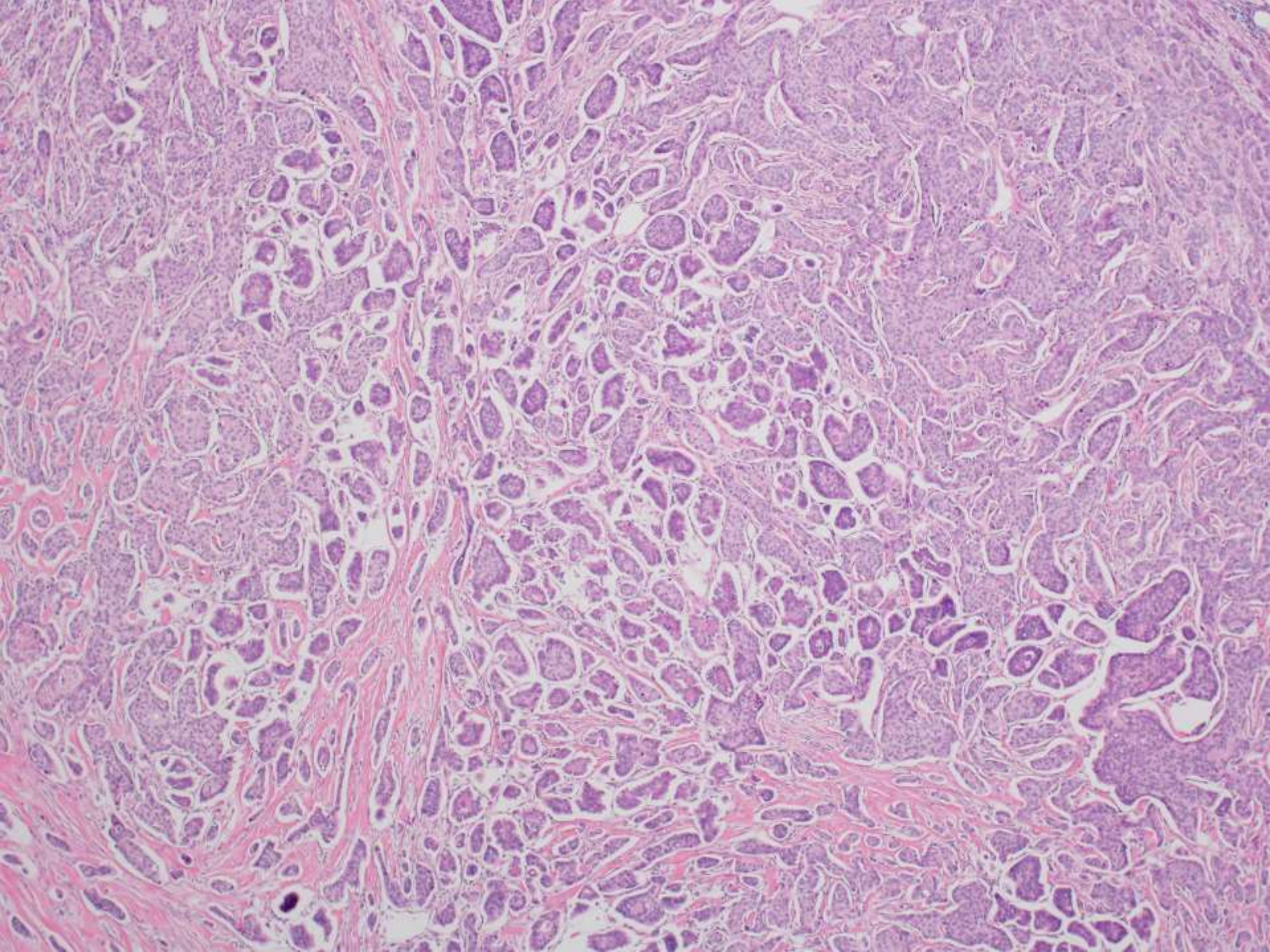

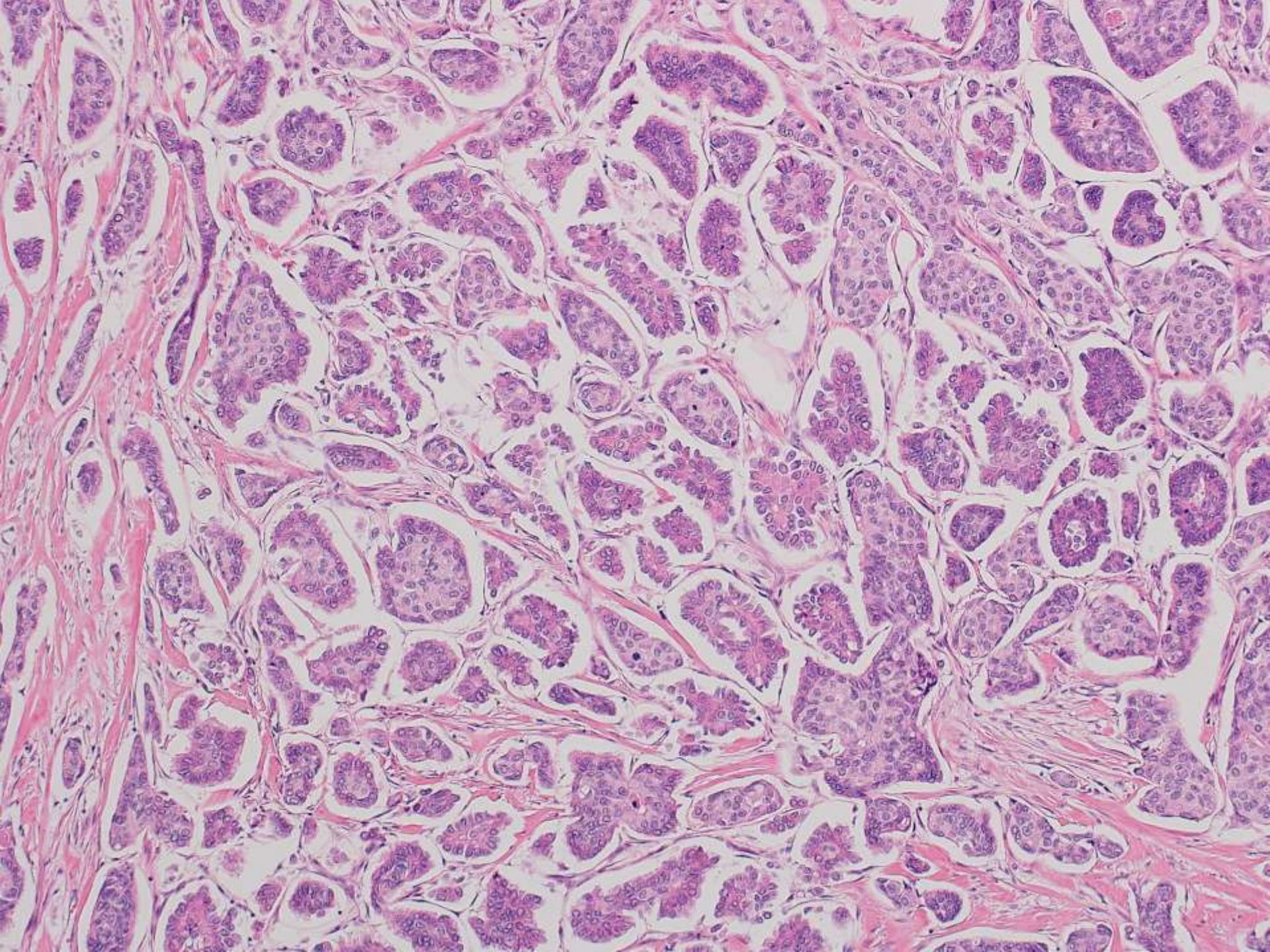

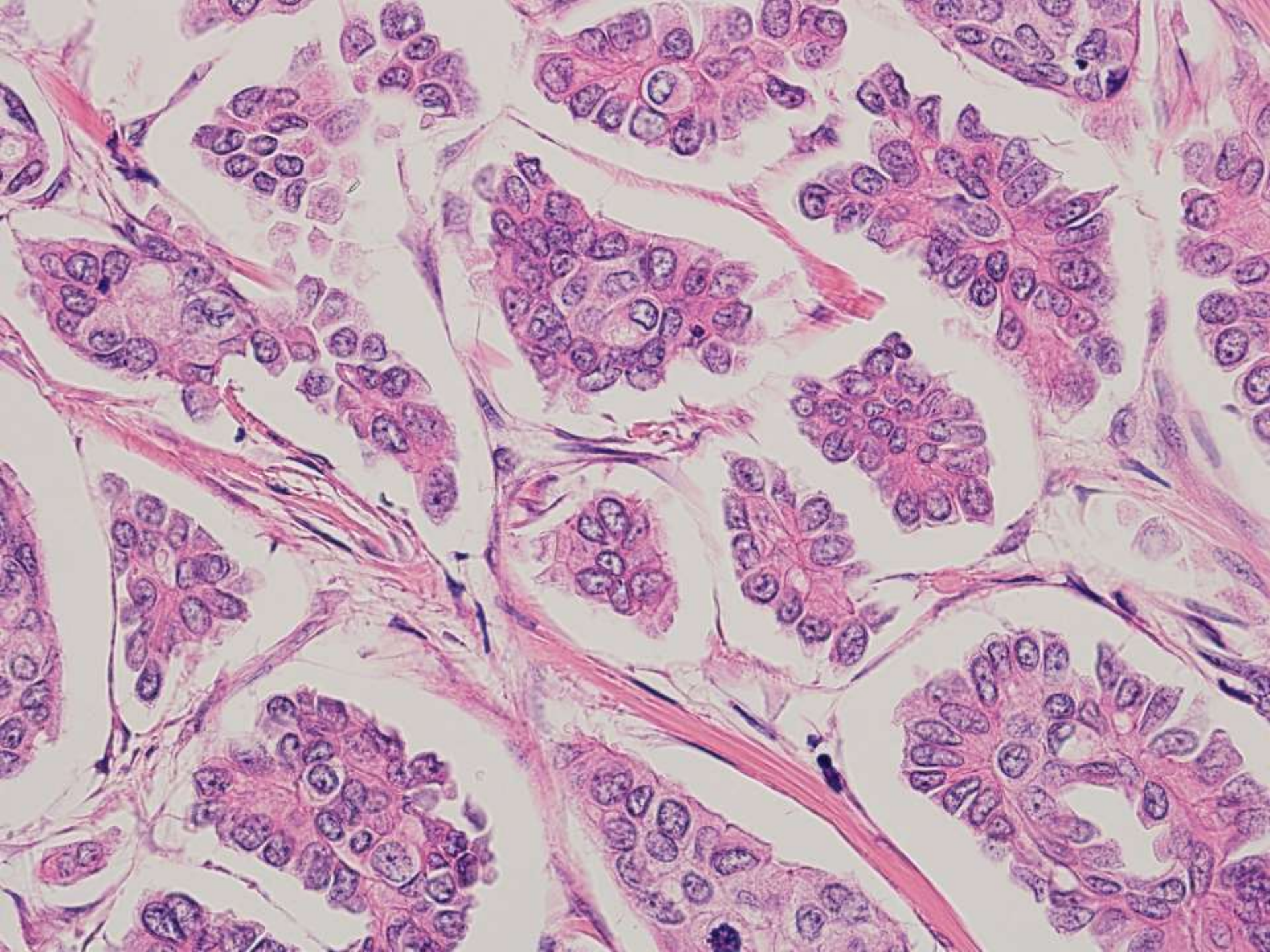

EMA染色による比較

IMPC

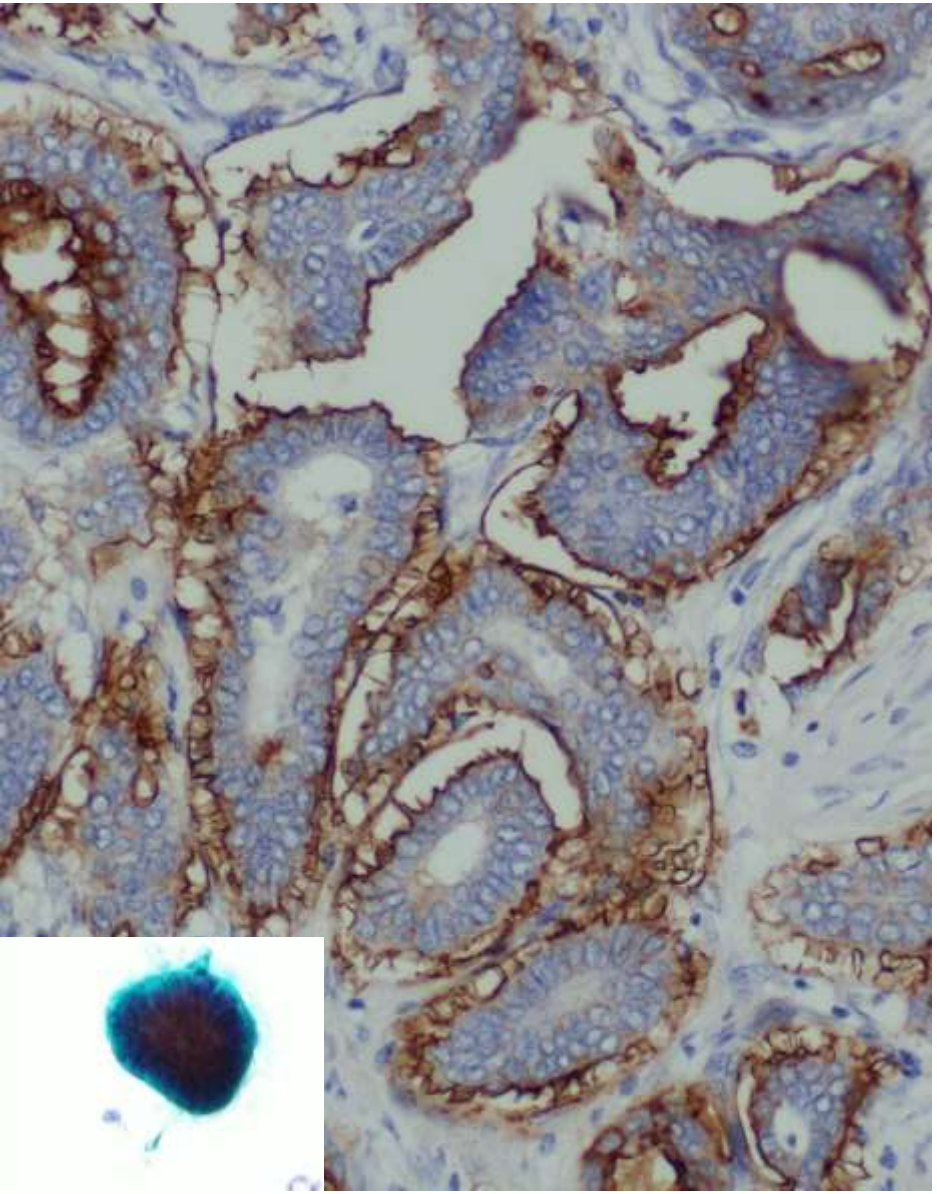

腺管

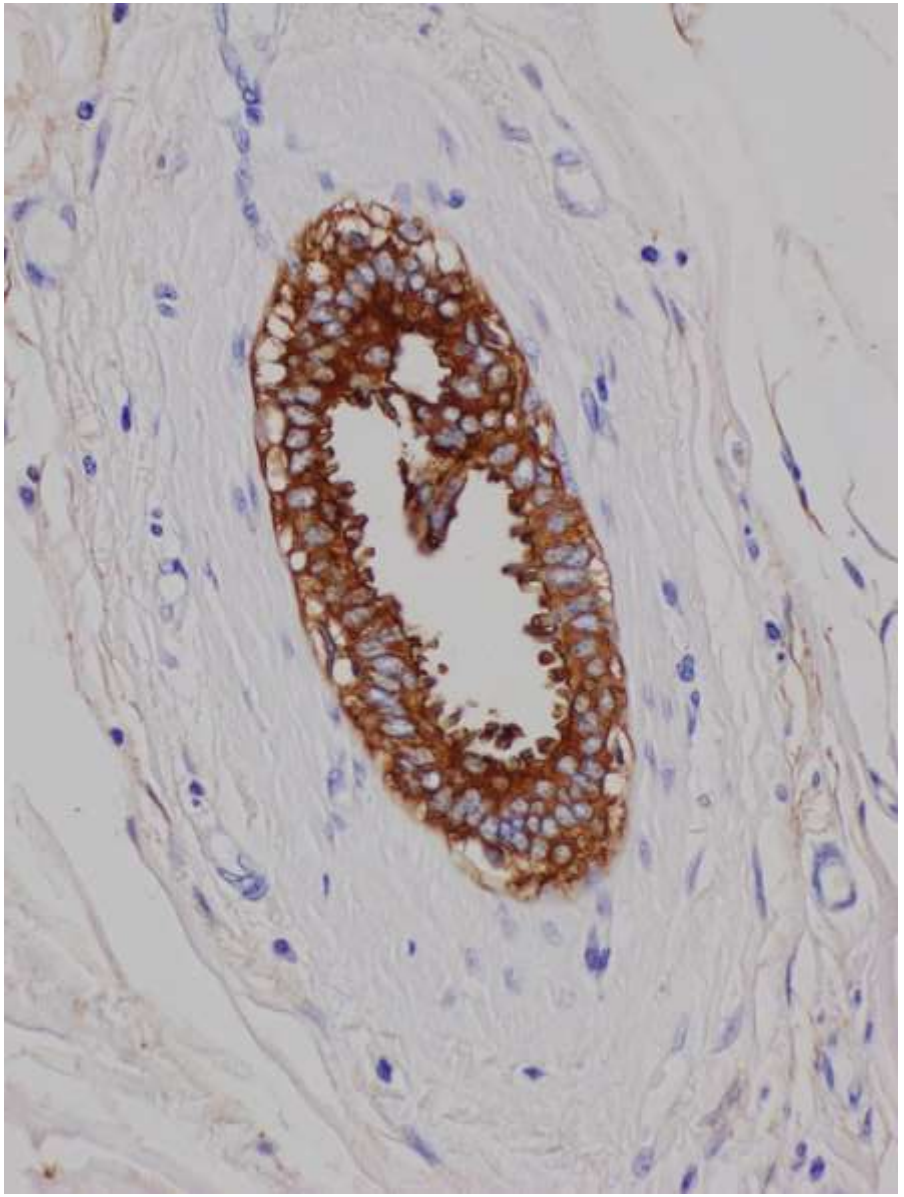

病理診断

Invasive ductal carcinoma, scirrhous carcinoma>solid-tubular carcinoma（ with an areas of invasive micropapillary carcinoma）
13x10mm, comedo necrosis (-), f(+), s(-), ly0, v0, ductal spread (-), nuclear grade:3.

乳管内乳頭腫



硬化性腺症



線維腺腫

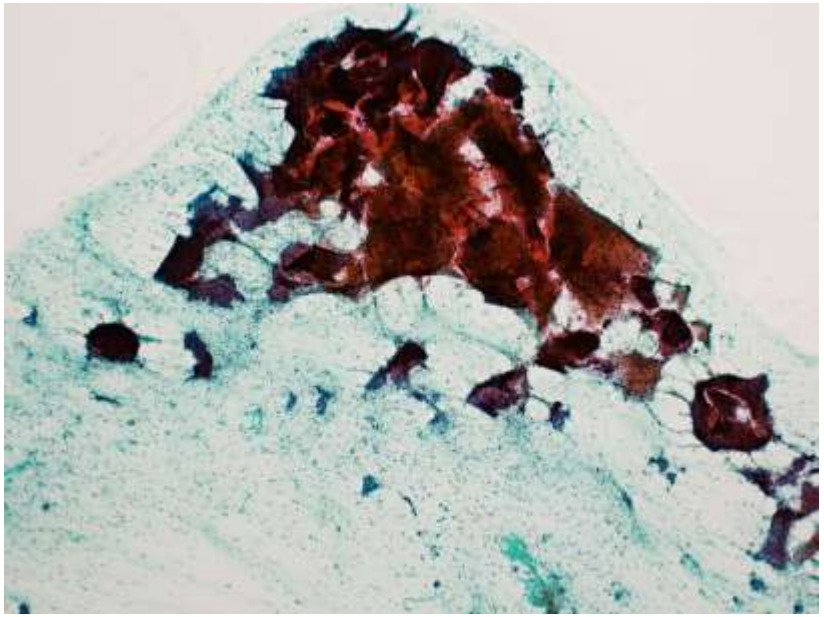

浸潤性微小乳頭癌

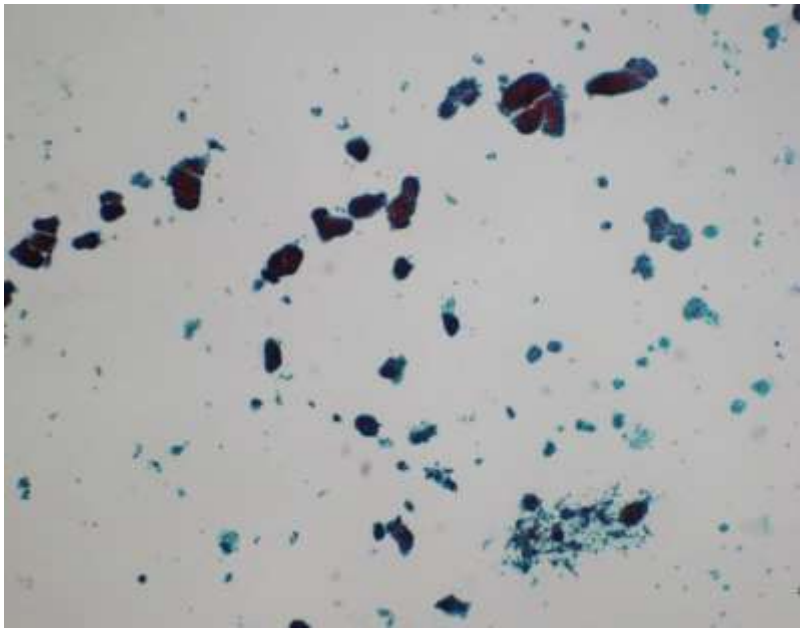

IPMP

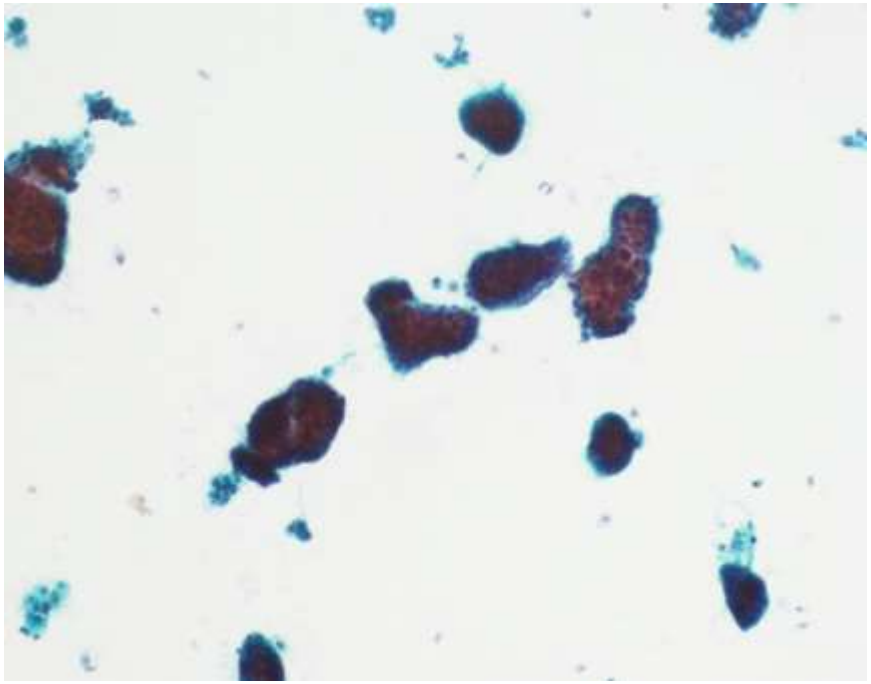

硬癌

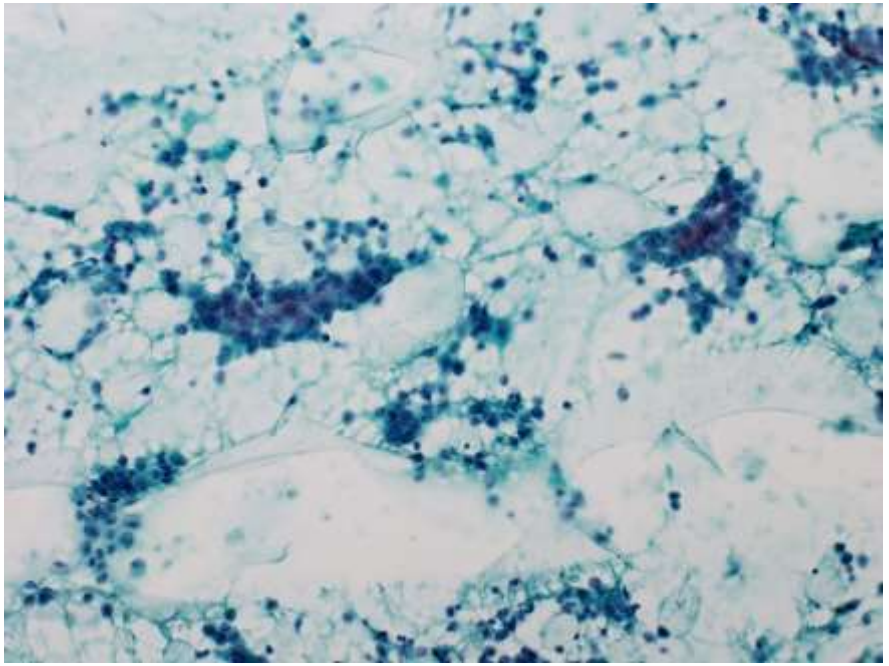

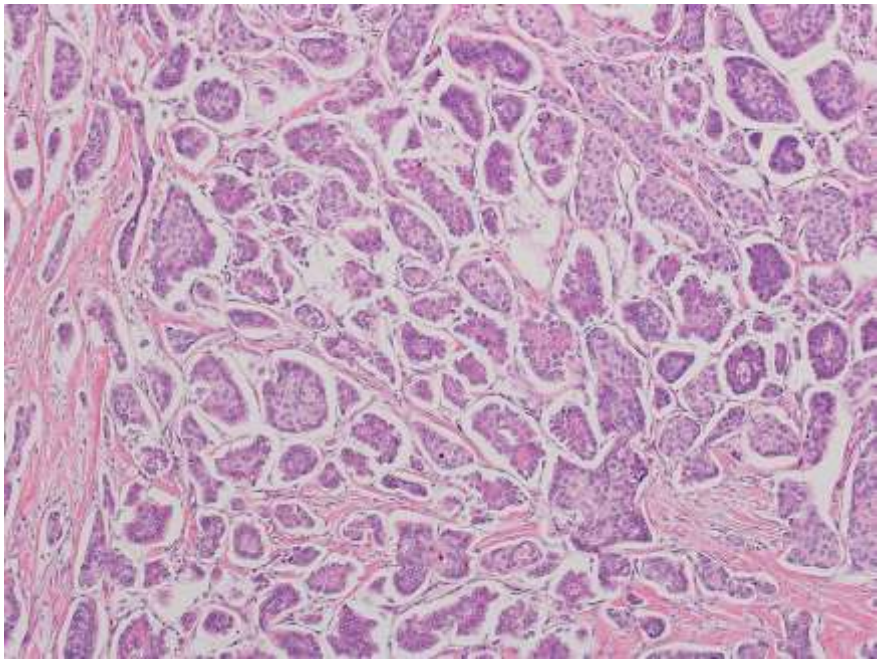

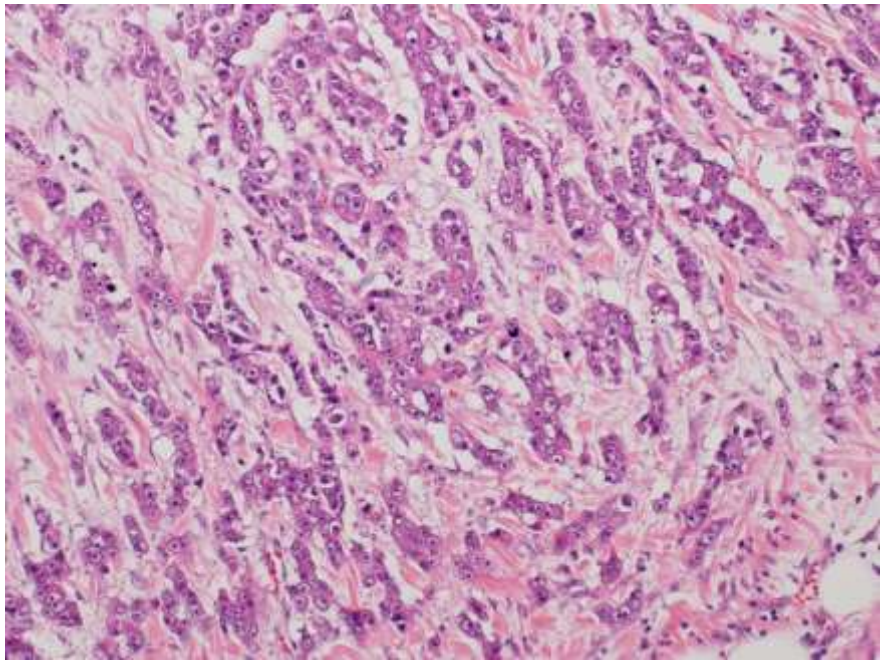

IPMP

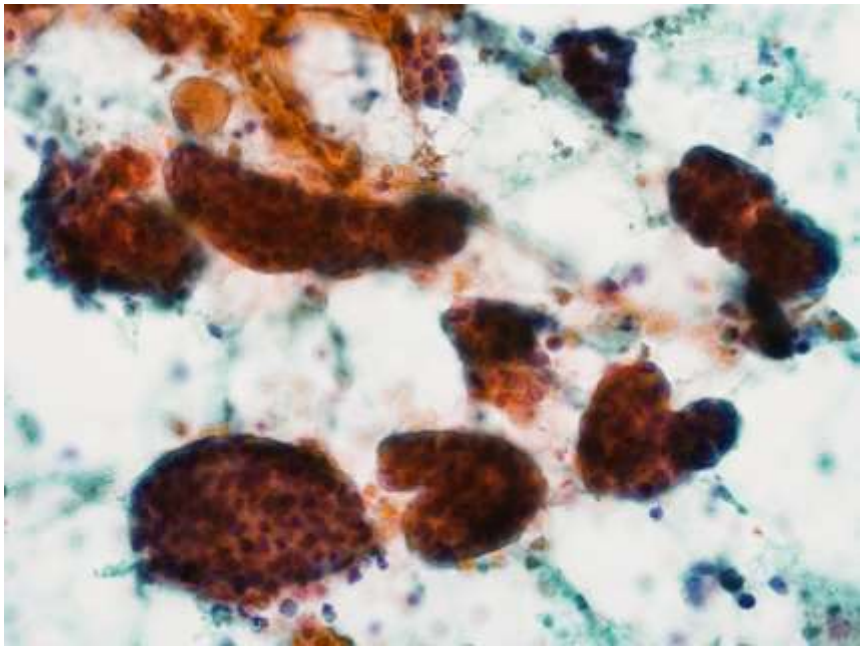

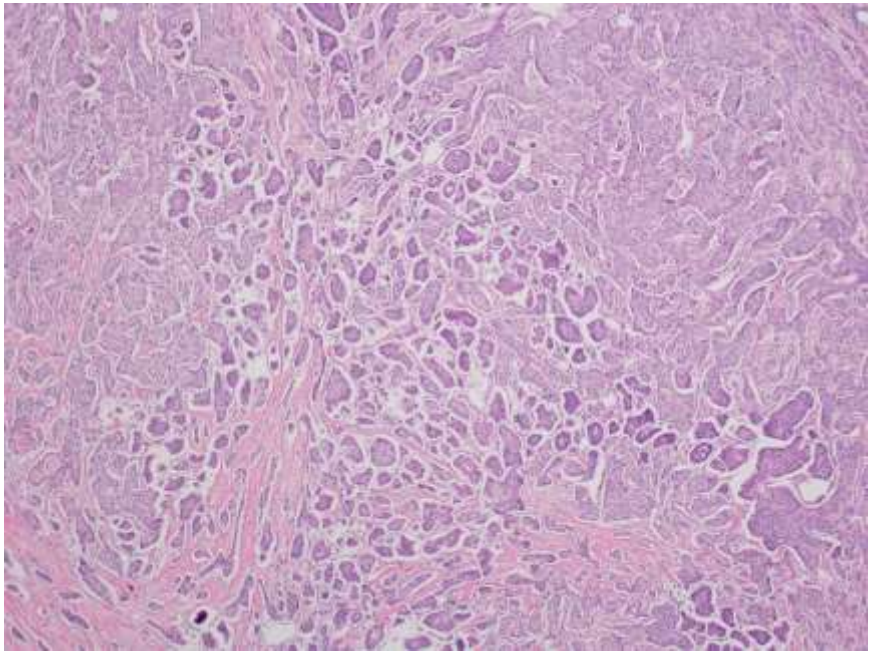

充実腺管癌

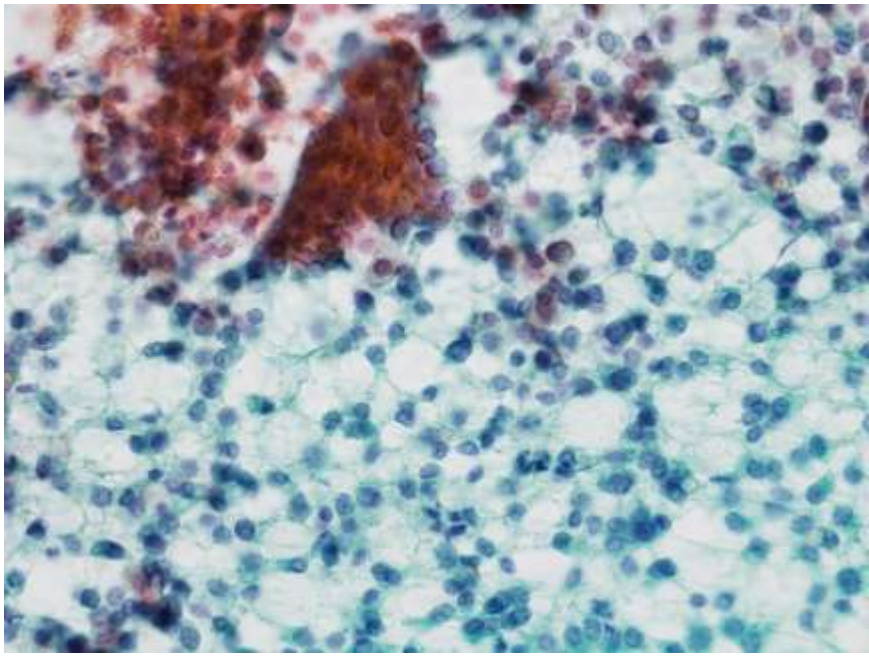

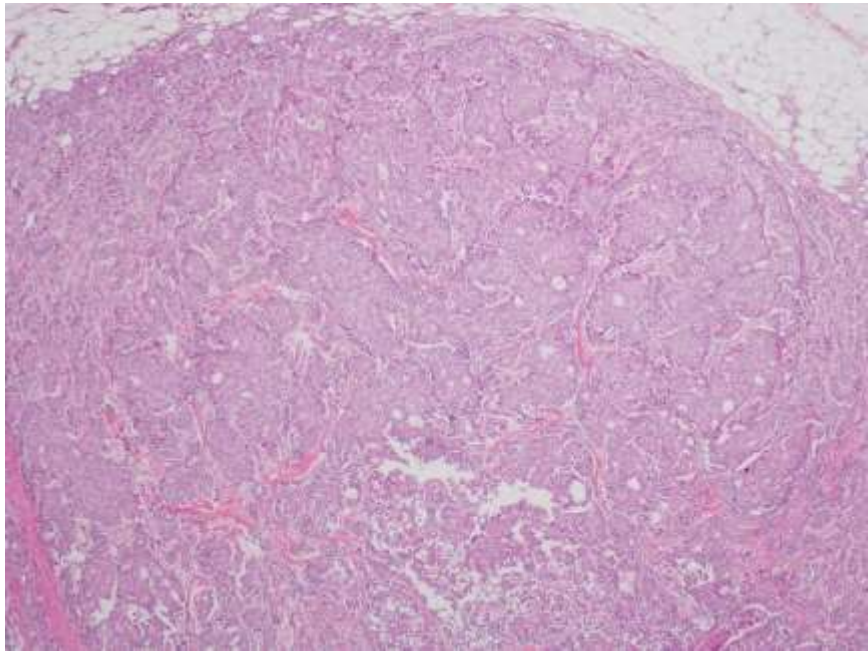

IPMP

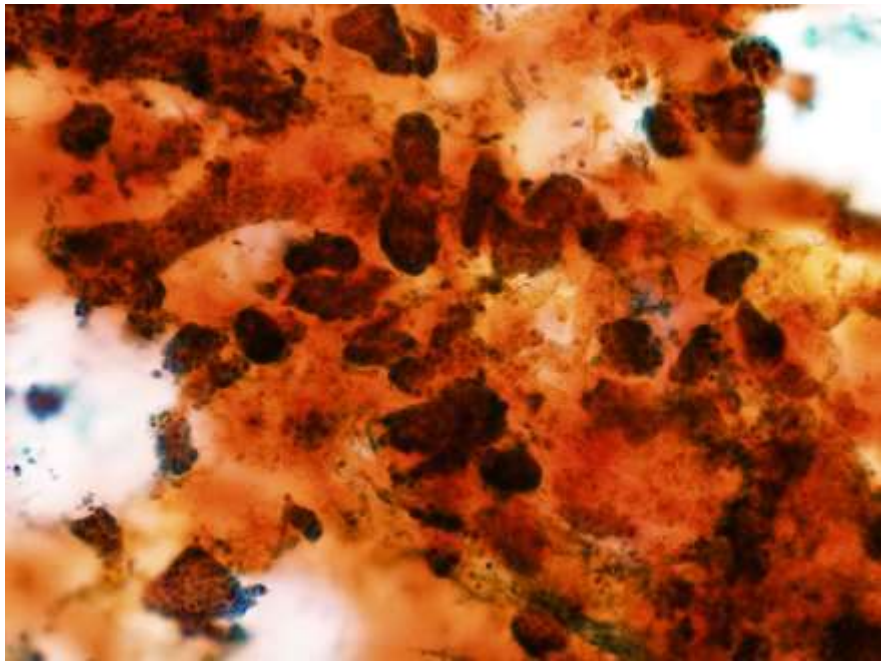

乳頭腺管癌

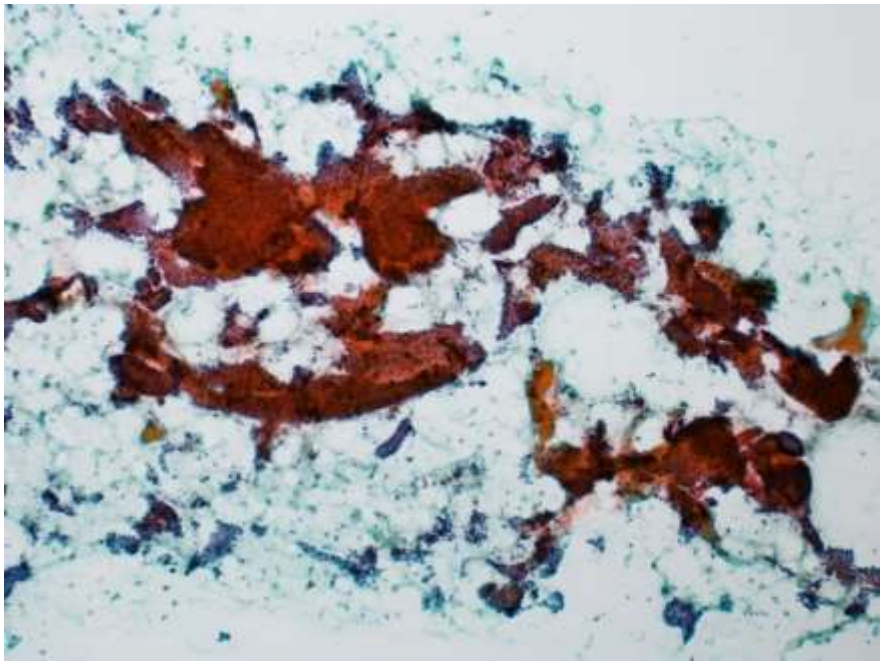

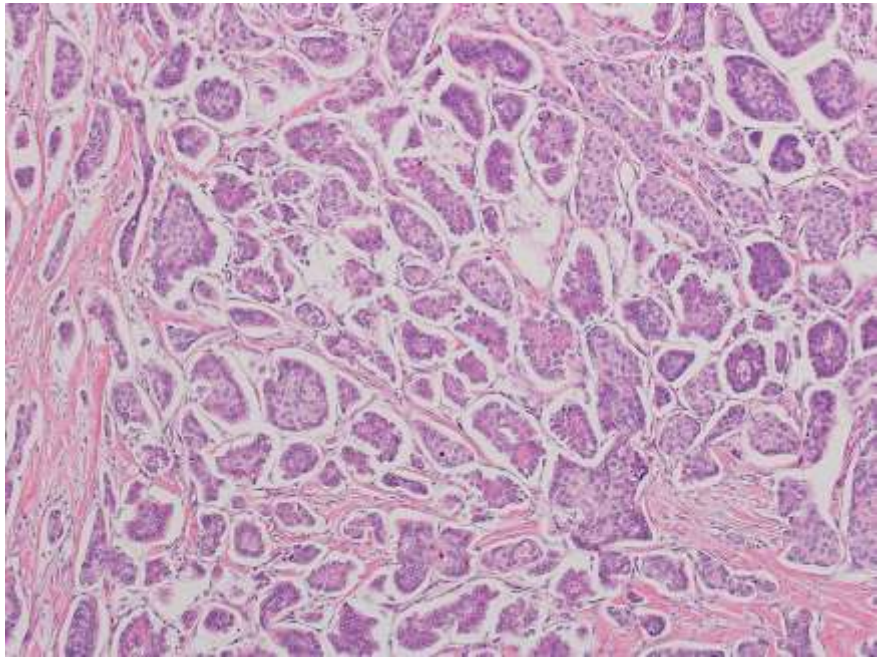

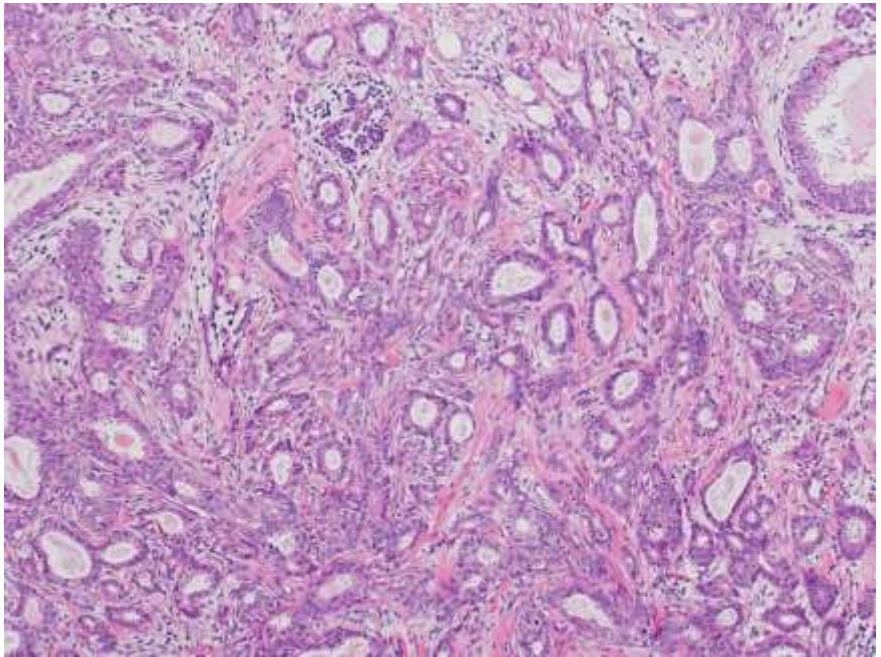

IPMP

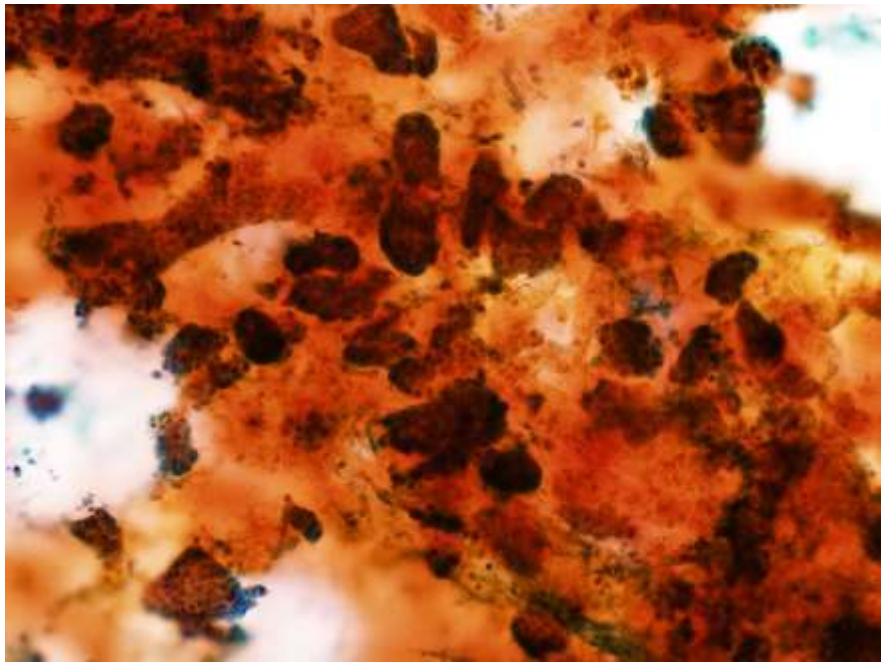

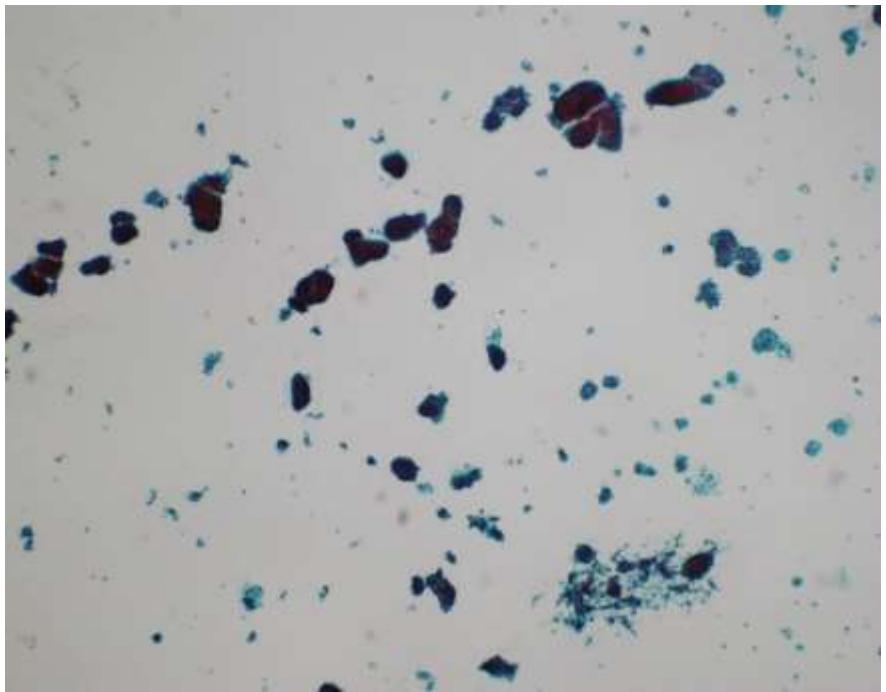

乳頭腺管癌　低乳頭型

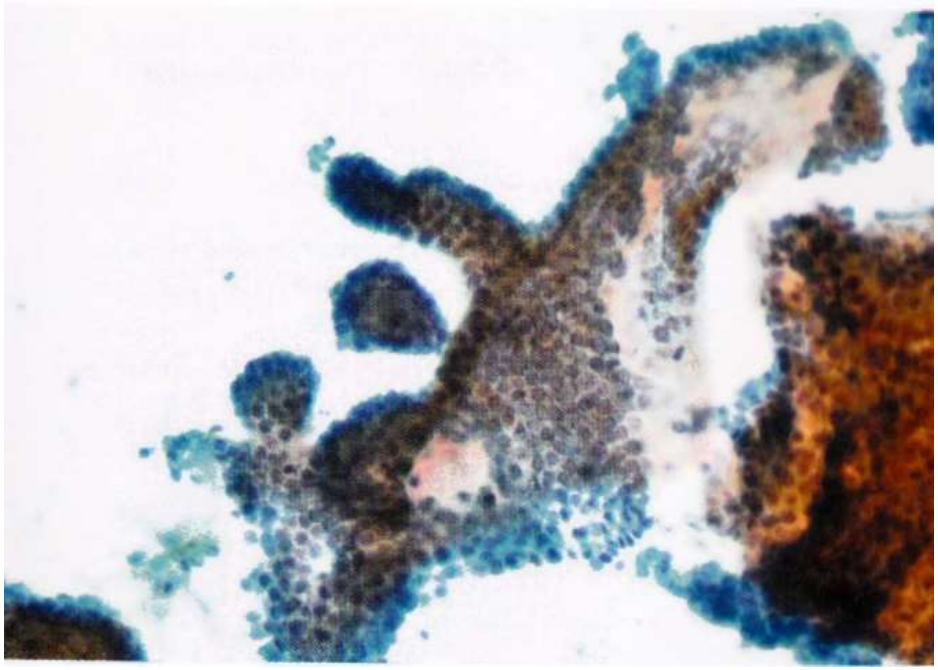

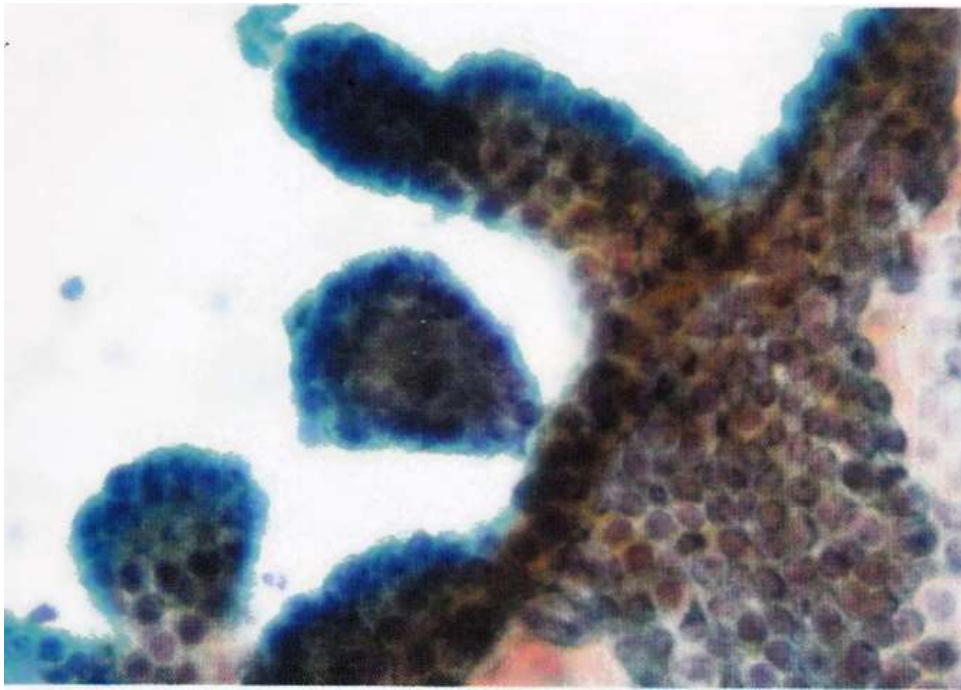

Invasive micropapillary carcinoma
（浸潤性微小乳頭癌）

- 癌細胞が乳頭状小集塊を形成し、集塊は数十～100の癌細胞が血管茎を伴わ
- ない小乳頭状の構造を示している。

- 集塊は inside-out growth pattern を示し、癌細胞の極性が集塊の外を向いていること（reverse polarity）が特徴である。

- 癌細胞は周囲の間質と空隙を形成しており、一見するとリンパ管内に浮遊しているようにみえる。（この空隙は腫瘍と間質との収縮率の差による人工産物。）

- 通常型浸潤性乳管癌と混在して認められることが多い。

- 腫瘍は脈管侵襲、とりわけリンパ管侵襲が顕著に認められ、リンパ節転移の頻度が高く、再発率は高く、予後不良とする報告が多い。

- 多彩な肉眼像を示し、特徴的な肉眼所見はない。

- 純粋な micropapillary carcinoma は稀で、浸潤癌の 0.9-2.0% であるが、全浸潤癌の 7.4% までに micropapillary pattern が認められる。

- 腫瘍の一部にmicropapillary carcinoma の成分を認めた場合、その面積に関係なく、予後が不良であるとの報告あり。

医療法人 創起会
くまもと森都総合病院